Diferencias entre Amigdalitis Recurrente y Amígdalas Hiperplásicas

De-Yun Wang, Yamei Zhang y Li Shi

Las amígdalas o tonsilas palatinas, localizadas en la parte superior del tracto aerodigestivo, son uno de los órganos linfáticos del anillo de Waldeyer (**Figura 1**). Este tejido linfoepitelial alberga todas las células inmunocompetentes y las moléculas que parecen desempeñar un papel importante en la primera línea de defensa inmune contra proteínas extrañas ingeridas o inhaladas como bacterias, virus o antígenos alimentarios. Por otra parte, la tonsilectomía o amigdalectomía en todo el mundo es uno de los tratamientos quirúrgicos realizados con más frecuencia en niños y adultos jóvenes. Aunque los criterios para la amigdalectomía siguen siendo objeto de debate, a menudo se realiza en pacientes con amigdalitis recurrente/crónica o con hiperplasia de las amígdalas. Sin embargo, las indicaciones de la amigdalectomía han sido complicadas por la controversia sobre los beneficios de resecar un tejido crónicamente infectado y los posibles efectos adversos causados por la eliminación de una fuente importante de defensa mucosa local en el individuo [1,2]. Recientemente, un estudio encontró un aumento significativo en el peso, altura y los niveles séricos de IGF-1 y IGFBP-3 en los niños con trastornos respiratorios durante el sueño o infecciones recurrentes seis meses después de la adenoidectomía, amigdalectomía o adenoamigdalectomía [3].

Figura 1. El tejido linfoide faríngeo del anillo de Waldeyer se compone de la amígdala nasofaríngea o adenoides (TN), el par de amígdalas tubarias (TT), el par de amígdalas palatinas (TP) y la amígdala lingual (TL) La figura está adaptada de la tesis de maestría del Dr. Zhang Peng Chi, Master en Ciencias Médicas, Universidad Nacional de Singapur.

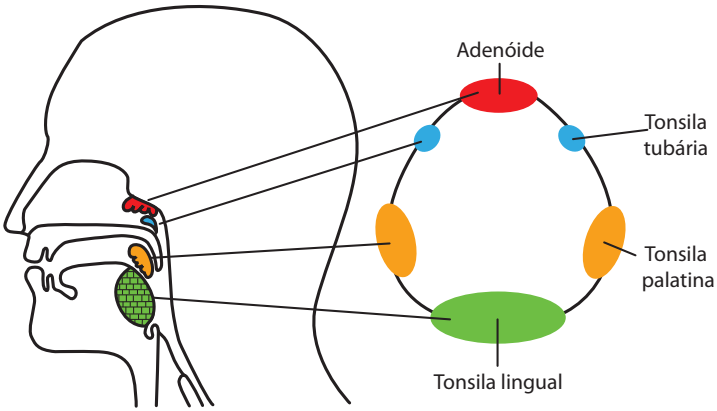

Clínicamente, las indicaciones en que generalmente se basa para recomendar o realizar la cirugía de las tonsilas son:

- amigdalitis recurrente o crónica;
- hipertrofia (hiperplasia).

Sin embargo, hay grandes diferencias de opinión sobre la extensión, la gravedad y la duración de las diversas patologías que justifican la cirugía. La American Academy of Otolaryngology - Head and Neck Surgery ha propuesto que se realice la amigdalectomía para tratar tonsilitis crónica o recurrente (es decir, siete episodios en los últimos12 meses, cinco episodios anuales durante dos años consecutivos o tres episodios anuales durante tres años consecutivos) cuando esto ocurre a pesar del tratamiento médico, se producen complicaciones, o está asociada con persistencia del estreptococo patógeno (*Streptococcus pyogenes* del Grupo A) [4]. Además, la amigdalectomía ha sido indicada por muchos años para tratar amigdalitis aguda recurrente o crónica, absceso periamigdalino, hiperplasia de amígdalas que son obstructivas o con alteración de la deglución, portadores del bacilo diftérico y patologías confirmadas por biopsia [5]. Si ocurren alteraciones en la función normal inmunitaria en amígdalas patológicas, y hay disfunción en su función regulatoria, la tonsila no será adecuada como primera línea de defensa. Se ha sugerido en algunos estudios que la amígdala enferma puede ser dañina para el organismo como en el caso de las lesiones autoinmunes asociadas con la amigdalitis focal[1].

Sin embargo, persiste la controversia sobre el equilibrio entre los beneficios de la extracción de una amígdala enferma y los posibles efectos adversos que pueden ser causados por la eliminación de una fuente importante de defensa mucosa local en el individuo. Se ha sugerido que el clínico que determina que debe eliminarse este órgano debe tener una comprensión del potencial inmunológico de las amígdalas para que pueda realizar una decisión acertada para el mantenimiento de la salud de su paciente.

Histología y la función inmunológica de las amígdalas

La amígdala palatina tiene una arquitectura linfoide característica que incluye un epitelio reticular a lo largo de las criptas, una región folicular o centros germinales primarios y secundarios cubiertas por un epitelio de revestimiento y regiones extrafoliculares (**Figura 2**). Tiene una arquitectura única similar a la de los ganglios linfáticos (los tipos de células, desarrollo de centros germinales cuando hay exposición a antígenos) y tiene criptas profundas que se ramifican aumentando su superficie donde queda atrapado material proveniente del ambiente [6,7]. Las células inmunocompetentes que están presentes en estas regiones de las amígdalas han sido descritas por Bernstein et al [1]. El antígeno entra en la cripta y es captado por las células del epitelio reticular. Células presentadoras de antígeno en esta región son las células de Langerhans, macrófagos y células (M). Estas células, a continuación, transportan el antígeno a los linfocitos T en la zona extrafolicular. Además, la presentación de antígenos a las células en la zona de revestimiento puede estimular las células de memoria con IgD e IgM de superficie para modificarse hacia clones más maduros de linfocitos B que poseen IgA e

IgG. Por último, las células dendríticas específicas en el centro germinal pueden ser responsables de la presentación de antígeno a los linfocitos B en esta área.

Figura 2. Folículo de amígdala palatina humana de contiene una zona de revestimiento y un centro germinal. (**CG:** centro de germinal; **ZR** Zona de revestimiento; **AIF** Área interfolicular)

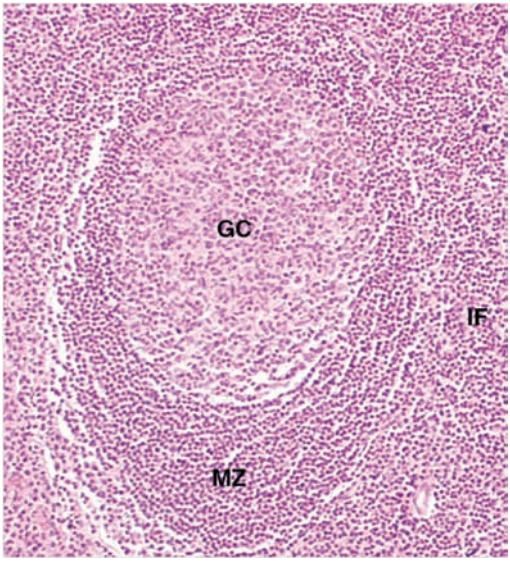

Linfocitos derivados del timo característicamente ocupan las zonas extrafoliculares, pero los linfocitos T auxiliadores también están presentes en los centros germinales [8]. Las células B están principalmente en el centro germinal y la zona de revestimiento, pero también pueden encontrarse en el epitelio reticular. El porcentaje medio de células T y B en las amígdalas palatinas es de 42% y 52%, respectivamente. En comparación con la sangre periférica, el 67% de los linfocitos son células T y 14% son linfocitos B. Las células CD4 + Leu8+ representan las células supresoras-inductoras, mientras que las células CD4 + Leu8-representan las células auxiliar-inductoras[9]. Las células auxiliares-inductoras representan la mayoría de las células que se encuentran en la amígdala palatina, mientras que las células T supresoras - inductoras son más abundantes en la sangre periférica.

Se ha encontrado que células secretoras de Ig activas, o células plasmáticas, constituyen solo el 2% del total de las células en la amígdala palatina y nasofaríngea [10]. La Inmunoglobulina G parece ser la inmunoglobulina predominante. Sin embargo, la proporción de IgG, IgA e IgM difiere entre diversos estudios. Un estudio sugiere que las amígdalas palatinas tienen características de un sistema inmunitario mucoso ya que la secreción de IgA en las amígdalas palatinas es significativamente mayor que en los ganglios linfáticos [11]. Se ha sugerido que las amígdalas o adenoides son la fuente de los linfocitos B con inmunoglobulina específica de superficie dirigida contra un organismo que no está presente en el oído medio o la mucosa nasal. Por lo tanto, una célula B específica proveniente del tejido linfoide de amígdalas o adenoides puede migrar a un sitio adyacente en la mucosa respiratoria superior [1].

Patogénesis y mecanismos subyacentes responsables del desarrollo de las amígdalas hipertróficas (hiperplásicas) o amigdalitis crónica

Nuestro limitado conocimiento de la patogénesis y los mecanismos subyacentes responsables del desarrollo de las amígdalas hipertróficas (hiperplásicas) y amigdalitis crónica es la causa de la inseguridad en nuestras decisiones en relación a la amigdalectomía. Se conoce que diferentes modificaciones morfológicas e inmunológicas se dan en las amígdalas patologicas, pero sus funciones en la patogenia de estas condiciones son aún inciertas [12]. Se requiere tener más información sobre la estructura normal y patológica, la función de este tejido linfoide para saber en qué circunstancias clínicas puede realizarse la amigdalectomía.

1. Areas folículares y números en la amigdalitis recurrente e hiperplasia amigdalina

Para esclarecer la etiología de la amigdalitis recurrente e hiperplasia amigdalina, es importante determinar si existe una diferencia en la arquitectura microanatómica entre estas dos condiciones. Utilizando el método de recuento de puntaje, Surjan *y otros* calcularon el tamaño del centro germinal y concluyeron que los centros germinales están aumentados en las amígdalas hiperplásicas en comparación con las de los pacientes con amigdalitis recurrente [13]. Gorfien et al utilizaron análisis de imágenes para medir el tamaño del centro germinativo y encontraron que hay un aumento significativo en el área de centro germinativo en las amígdalas mostrando hipertrofia en comparación con los controles normales[14]. Sin embargo, estas investigaciones estuvieron confinadas al centro germinativo, en lugar de investigar los cambios de la zona de todo el folículo. En la literatura, pocos estudios han examinado el tamaño de la zona del centro germinativo de folículos secundarios. Brandtzaeg y otros (1978) estimaron el tamaño del centro germinativo utilizando un método de recuento de puntos en un grupo de muestras de biopsia de amígdalas normales y encontraron que los centros germinativos eran ligeramente mayores en las personas de edades comprendidas entre los dos y 25 años de edad que en los mayores (de 30 a 81 años de edad) [15]. Sin embargo, esta diferencia no era estadísticamente significativa.

Mediante el uso de un método de análisis de imagen, pudimos comparar la diferencia histológica en el área folicular y su número en las amígdalas entre los pacientes con hipertrofia amigdalina y amigdalitis recurrente [16]. En este estudio, se obtuvieron los tejidos de las amígdalas frescas de pacientes con hiperplasia amigdalina (n = 16) y amigdalitis recurrente (n = 15) y fueron colocados en líquido de Bouin durante 48 horas. Los tejidos fueron fijados en parafina y se hicieron 60 secciones (6µm de espesor) de diferentes partes de la tonsila, cubriendo las partes centrales y la periferia. Tres secciones fueron colocadas en cada laminilla y sólo una de ellas fue seleccionada al azar para evaluación mediante un algoritmo de generación de números aleatorios.

Cada sección se examinó con un microscopio Olympus BX50 con magnificación 40x. Las imágenes fueron adquiridas con una cámara de vídeo a color JVC KY-F50 y grabadas en una computadora Dell Triniton. El área de cada folículo y el número de folículos en cada sección se midieron por selección manual utilizando el software de Olympus Micro imagen 2.0 (**Figura3**). La medición de

las zonas foliculares y el número de los mismos se realizó a ciegas con respecto a la categoría clínica del paciente para ambos grupos del estudio. Todos los parámetros de las medidas fueron elegidos previamente por un proceso de selección aleatoria, usando un algoritmo de generación de números aleatorios. Un total de 205 folículos fueron medidos para cada grupo. Los resultados mostraron que el área media de los folículos en las amígdalas hipertróficas (0,23 ± 0,02 mm ^{2}) era significativamente mayor que la del grupo de amigdalitis (0,15 ± 0,02 mm ^{2}) ($p<0.01$) . Sin embargo, no hay ninguna diferencia significativa en el número medio de folículos entre estos dos grupos. Nuestros resultados indican que la hipertrofia amigdalina se caracteriza histológicamente por un aumento de folículos en comparación con amigdalitis crónica, que indica una condición hiperplásica de las células linfoides en los centros germinativos[16]. También puede explicar la diferencia en el mecanismo etiológico y/o de defensa - inmunidad subyacente en estas dos patologías.

Figura 3. Imagen digitalizada de los folículos bajo una magnificación 40 x. El contorno negro indica las zonas que fueron medidas.

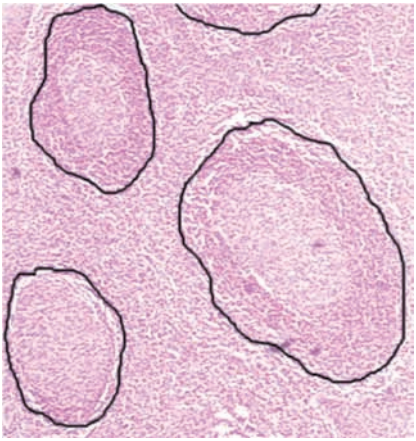

2. Los linfocitos

Se han estudiado los distintos tipos de linfocitos en las amígdalas y una población de linfocitos T inmadura o activada en las amígdalas crónicamente inflamadas. Los resultados demostraron que los linfocitos T purificados de las amígdalas son CD3 + y se componen en su mayoría de linfocitos de CD4 + [17,18]. Estos datos están de acuerdo con la hipótesis de que los linfocitos T de las amígdalas contienen linfocitos T activados [19]. Por otra parte, el proceso de diferenciación de células B en las amígdalas y su papel importante en la inmunidad secretoria de las vías respiratorias son una de las funciones más importantes de las amígdalas. Se ha demostrado que los linfocitos B y las células activadas con marcadores positivos son más frecuentes en una amígdala hiperplásica y en niños[20]. Por lo tanto, un estudio de la población y la distribución de ambos linfocitos T y B en las amígdalas es importante para lograr una mejor comprensión de sus funciones bajo diferentes condiciones patológicas.

López-Gonzalez y otros [21] han medido subgrupos en suspensiones de tejido con infección y con hiperplasia amigdalina por citometría de flujo. Este estudio demostró un aumento significativo de los linfocitos T (CD3 + y alfa TCR + beta +) en las amígdalas infectadas que en amígdalas con hiperplasia. En otro estudio, Olofsson et al (1998) encontraron que las diferencias entre la amigdalitis recurrente y la hiperplasia de amígdalas idiopática en cuanto a poblaciones de leucocitos estaban limitadas al epitelio superficial, mientras que la composición celular de las zonas interfoliculares y áreas foliculares fue similar [22].

En un estudio piloto, nosotros hemos investigado cuantitativamente la población de células T y B y sus subgrupos en siete pacientes con hipertrofia amigdalina (n = 4) o infección recurrente/crónica (n = 3) que fueron programados para amigdalectomía. Tejido de las amígdalas obtenido durante uvulopalatofaringoplastia (UPFP) de pacientes que no tenían antecedentes clínicos de amigdalitis se utilizó como control. Un panel de subgrupos de células T y B, proliferación celular y marcadores de activación (p. ej., CD45, CD3, CD20, CD14, CD4, CD8, CD25, CD69, CD71, CD138 y receptores de superficie de IgG) han sido analizados por citometría de flujo. Nuestros resultados mostraron que parece no haber ninguna diferencia importante entre las amígdalas con hipertrofia y con infección recurrente/crónica en relación a la expresión de estos receptores de superficie celular (**Tabla 1**).

Tabla 1 . Resultados de las células immunocompetentes en las amígdalas de ocho pacientes con inflamación aguda y crónica (datos presentes en porcentaje promedio).

	Hipertrofia de las amígdalas N = 4	**Amigdalitis crónica N = 3**	**No-infección / hipertrofia * N = 1**
CD45 +	93.9	88.6	91.9
CD14 +	1.4	0.71	1.82
CD3 +	47.6	55.9	57.9
CD4 +	37.5	40.5	44.1
CD25 +	4.0	3.1	2.17
CD69 +	22.5	24.3	27.9
CD71 +	1.3	1.92	0.75
CD38 +	29.3	31.9	18.8
RO/RA	1.85	2.59	5.18
CD8 +	9.7	13.6	8.7
CD25 +	0.22	0.25	0.07
CD69 +	3.3	8.0	3.51
CD71 +	0.3	0.2	0.02
CD38 +	6.2	7.4	1.7
RO/RA	0.67	0.39	0.62
CD20 +	56.2	47	50.9
CD25 +	0.7	1.1	0.09
CD69 +	19.3	16	3.02
CD71 +	18.8	12.3	3.9
CD38 +	40.2	27.2	10.9
InmunoglobulinaG+	28	25.3	20.6

***** Tejido amigdalino obtenido durante uvulopalatofaringoplastia (UPFP) en pacientes sin antecedentes clínicos de amigdalitis

3. Perfil de las citoquinas

La amígdala palatina es un sitio primario de activación, diferenciación y cambio de isotipos de células T y B inducidos por bacterias y virus. El desarrollo de la inmunidad específica induce un número de reacciones moleculares y celulares complicados como la captación del antígeno, procesamiento y presentación, las interacciones con linfocitos B y T, producción de anticuerpos, la activación del complemento, la fagocitosis, la apoptosis y la citotoxicidad celular. Todos estos eventos están controlados por una compleja comunicación entre las células de este sistema inmune mediante la liberación de citoquinas. La respuesta inmune así como el proceso inflamatorio requieren múltiples redes de citoquinas. Por lo tanto la determinación de perfiles de citoquinas es importante para aclarar tanto el mecanismo de defensa inmune como el proceso inflamatorio en las amígdalas.

Hasta ahora, hay un número limitado de estudios que describen el perfil de citoquinas en la amigdalitis y la hiperplasia de amígdalas. Mediante inmunohistoquímica y ELISA, algunos estudios han encontrado que hay una mayor cantidad de Il-2, IL-6, la IFN-gamma IFN-gamma-10 y la IL-1beta en amigdalitis crónica que en los casos de hipertrofia de las amígdalas, pero el IL-4 era controversial en estos informes [23-26 de]. En otro estudio, TNF-alfamRNA fue detectado por RT-PCR pero no se encontro diferencias entre amigdalitis crónica y la hipertrofia de las amígdalas [27]. Sin embargo, IL-4, IL-5, IL-6 y IFN-r mRNA era indetectable tanto en amigdalitis crónica como en la hipertrofia de las amígdalas.

Recientemente hemos realizado un estudio para investigar el perfil de citoquinas en el tejido de amígdalas de pacientes con amigdalitis recurrente (n = 7) e hipertrofia amigdalina (n = 6) [28]. Mediante el uso de tinción de immunohistoquimica, IL-4, IL-6 y IFN - γ mostró significativo aumento de frecuencia en el conteo de células positivo en la amigdalitis recurrente que en la hiperplasia amigdalina. Sin embargo, no se encontró diferencias entre los grupos para Il-2, IL-8, IL-10 e IL-13. La distribución predominante de células productoras de citoquinas estaba localizada en la zona extrafolicular cerca de las criptas y en el epitelio reticular. IL-4 es la citoquina más importante en las tonsilas y se expresa en casi todos los compartimientos del tejido de la amígdala. En el folículo, IL-4 se expresó más en la zona de revestimiento que el centro germinativo. IFN - gamma se presenta principalmente en el área extrafolicular, mientras que Il-2 se encontró tanto en el área extrafolicular y en algunos de los centros germinativos. IL-8 se encontró en ambos grupos en la misma medida. La localización se concentraba en el epitelio superficial y en el epitelio reticular de las criptas. Las células que expresan IL-6 e IL-10 estaban repartidas en el área extrafolicular

En el mismo estudio [28] la expresión de mRNA por (RT-PCR) de Il-2, IL-4, IL-6, IL-10, IL-13, IFN - Γ se detectó en todos los tipos de células (células CD4 +, CD8 + y CD19 +) en la grupos de amigdalitis recurrente e hiperplasia amigdalina. IL-8 mRNA, sin embargo, no se detectó en todas las muestras. No hay diferencia significativa en la cantidad de expresión de mRNA de Il-2, IL-4, IL-6, IL-10, IFN gamma en las células CD4 +, CD8 + y CD19 + entre amigdalitis recurrente e hiperplasia amigddalina [**Figura 4**]. La cantidad de la expresión de IL-13 mRNA en linfocitos B es significativamente ($p < 0,05$) mayor en amigdalitis recurrente que

en hiperplasia amigdalina. Además, la cantidad de la expresión de IL-13 mRNA no demuestra una diferencia significativa entre los dos grupos en relación a las células CD4 + y CD8 +. Nuestro estudio demuestra la amígdala humana es un órgano inmunológico activo que contiene una amplia gama de las células productoras de citoquinas. Según nuestros datos, muchas citoquinas son detectables en la amigdalitis recurrente e hiperplasia amigdalina, y no hay ningún patrón distintivo en el perfil de citoquinas Th1 y Th2 entre estas dos enfermedades de las amígdalas clínicamente bien definidas [28].

Figura 4 . La expresión de mRNA mensajero de citoquinas en las células CD4 +, CD8 + y CD19 + en amigdalitis recurrente e hiperplasia amigdalina



Conclusión

La amígdala palatina humana es un órgano inmunológicamente activo que contiene una amplia variedad de las células productoras de citoquinas. La hipertrofia amigdalina se caracteriza histológicamente por un aumento de los folículos en comparación con la amigdalitis crónica, lo que indica una condición de hiperplasia de las células linfoides en los centros germinativos. De acuerdo a nuestro datos, no hay ningún patrón distinguible del perfil de citoquinas Th1 y Th2 entre estas dos patologías. Este estudio sugiere que la amigdalitis recurrente y la hiperplasia amigdalina están implicadas en un mecanismo complejo immunopatologico con participación de respuestas inmunológicas tanto de Th1 como de Th2. Sin embargo, tanto el papel como los mecanismos subyacentes de la regulación de citoquinas por los linfocitos T y B en TR e HT.

Referencias bibliográficas

1. Bernstein JM, Yamanaka N, Nadal D. Immunobiology of the tonsils and adenoids. In: Ogra P, Lamm ME, McGhee JR, Mestecky J, Strober W and Bienenstock J (Eds). Handbook of mucosal Immunology. San Diego, Academic Press, Inc. 1994.
2. Faramarzi A, Kadivar MR, Heydari ST, Tavasoli M. Assessment of the consensus about tonsillectomy and/or adenoidectomy among pediatricians and otolaryngologists. Int J Pediatr Otorhinolaryngol. 2010 Feb;74(2):133-6.
3. Kiris M, Muderris T, Celebi S, Cankaya H, Bercin S. Changes in serum IGF-1 and IGFBP-3 levels and growth in children following adenoidectomy, tonsillectomy or adenotonsillectomy. Int J Pediatr Otorhinolaryngol. 2010 May;74(5):528-31.
4. Mui S, Rasgon BM, Hilsinger Jr, RL. Efficacy of tonsillectomy for recurrent throat infection in adults. Laryngoscope. 1998; 108: 1325-1328.
5. Kornblut AD. A traditional approach to surgery of the tonsils and adenoids. Otolaryngol Clin North Am 1987; 20: 349-363.
6. Brandtzaeg P. Research in gastrointestinal immunology-state of the art. Scand J Gastroenterol 1985; 20 (Suppl 114): 137-156.
7. Mestecky J, Abraham R, Ogra PL. Common mucosal immune system and strategies for the development of vaccines effective at the mucosal surfaces. In: Ogra P, Lamm ME, McGhee JR, Mestecky J, Strober W and Bienenstock J (Eds). Handbook of mucosal Immunology. San Diego, Academic Press, Inc. 1994.
8. Yamanaka N, Sambe S, Harabuchi Y and Kataura A. Immunological study of tonsil. Distribution of T cell subsets. Acta Otolaryngol (Stockh) 1983; 96: 509-516.
9. Lanier L, Engelman EG, Gatenby P, Babcock GF, Warner NL, Herzenberg LA. Correlation of functional properties of human lymphoid cell subsets and surface marker phenotypes using multiparameter analysis and flow cytometry. Immunol Rev 1983; 74: 143-160.
10. Nadal D, Albini B, Schlapfer E, Bernstein JM Ogra PL. Role of Epstein-Barr virus and interleukin-6 in the development of lymphomas of human origin in SCID mice engrafted with human tonsillar mononuclear cells. J Gen Virol 1992; 73: 113-121.
11. Woloschak G, Liarakos C Tomasi T. Identification of the major immunoglobulin heavy chain poly A RNA in murine lymphoid tissue. Mol Immunol 1986; 23: 645-653.
12. Ohta N, Fukase S, Aoyagi M, Koike V, Fukase Y, Sendo F. Neutrophil activity of tonsillar cells from patients with tonsillitis. Acta Otolaryngol (Stockh) 1994 (Suppl); 511: 214-217.
13. Surjan L, Jr., Brandtzaeg P, Berdal P. (1978). Immunoglobulin systems of human tonsils. II. Patients with chronic tonsillitis or tonsillar hyperplasia: quantification of Ig-producing cells, tonsillar morphometry and serum Ig concentrations. Clin Exp Immunol. 31: 382-390

14. Gorfien JL, Hard R, Noble B, Brodsky L. (1999). Quantitative study of germinal center area in normal and diseased tonsils using image analysis. Ann Otol Rhinol Laryngol. 108: 398-402
15. Brandtzaeg P, Surjan L, Jr., Berdal P. (1978) Immunoglobulin systems of human tonsils. I. Control subjects of various ages: quantification of Ig-producing cells, tonsillar morphometry and serum Ig concentrations. Clin Exp Immunol. 31: 367-381.
16. Zhang PC, Pang YT, Loh KS, Wang DY. Comparison of histology between recurrent tonsillitis and tonsillar hypertrophy. Clin Otolaryngol 2003; 28: 235-239.Plum J, Van Cauwenberge P, De Smedt M. Phenotyping of mononuclear cells from tonsils and corresponding biopsies using a cytofluorimeter. Acta Otolaryngol (Stockh) 1986; 101: 129-134.
17. Plum J, Van Cauwenberge P, De Smedt M. Human tonsillar T lymphocytes: An immature or activated T-lymphocyte population. Clin Immunol Immunopathol 1986; 39: 14-23.
18. Plum J, Van Cauwenberge P, De Smedt M. Analysis of activation markers on tonsillar T lymphocytes. Otolaryngol (Stockh) 1988; 454 (Suppl): 113-117.
19. Plum J, Van Cauwenberge P, De Smedt M. Analysis of activation markers on tonsillar T lymphocytes. Otolaryngol (Stockh) 1988; 454 (Suppl): 113-117.
20. Bussi M, Carlevato MT, Panizzut B, Omede P, Cortesina. Are recurrent and chronic tonsillitis different entities? An immunological study with specific markers of inflammatory stages. Acta Otolaryngol (Stockh) 1996 (Suppl) 523: 112-114.
21. Lopez-Gonzalez MA, Sanchez B, Mata F, Delgado F. Tonsillar lymphocyte subsets in recurrent acute tonsillitis and tonsillar hypertropgy. Int J Pediatr Otorhinolaryngol 1998; 43: 33-39.
22. Olofsson K, Hellstrom S, Hammarstrom M-L. The surface epithium of recurrent infected palatine tonsils is rich in Tcells. Clin Exp Immunol 1998; 111: 36-47.
23. Gallo O. De Carli M. Gallina E. Toccafondi G. Romagnani S. Del Prete G. The production of immunoregulatory cytokines is localized to the extra follicular area of human tonsils. Acta Oto-Laryngologica. 116(3):477-85, 1996 May (IHC).
24. Agren K. Andersson U. Nordlander B. Nord CE. Linde A. Ernberg I. Andersson J. Acta Upregulated local cytokine production in recurrent tonsillitis compared with tonsillar hypertrophy. Oto-Laryngologica. 115(5):689-96, 1995 Sep. (IHC).
25. Andersson J. Andersson U. Characterization of cytokine production in infectious mononucleosis studied at a single-cell level in tonsil and peripheral blood. Clinical & Experimental Immunology. 92(1):7-13, 1993 Apr (IHC).
26. Kerakawauchi H. Kurono Y. Mogi G. Immune responses against *Streptococcus pyogenes* in human palatine tonsils, Laryngoscope. 107(5):634-9, 1997 May (E).
27. Saichiro Tanaka, ShiroNakagawa, Mitsuru Furukawa. Detection of cytokine expression in human palatine tonsils. Acta Oto-Laryngologica. Suppl 523:78-79, 1996 (RT).
28. Zhang PC. Histology and Immune Response of human palatine tonsil in recurrent tonsillitis and tonsillar hypertrophy. Thesis for the degree of Master of Sciences, National University of Singapore, 2001.